

ECOGRAFIA INTEGRATA - BASE

PAZIENTE _____ ETA' _____ SESSO M F

ESAMINATORE _____ DATA _____ ORA _____

TORACE

CAVITA' PLEURICA DX Normale
Versamento libero organizzato
lieve-moderato moderato-grave DIP _____ mm
Pneumotorace _____ LP _____

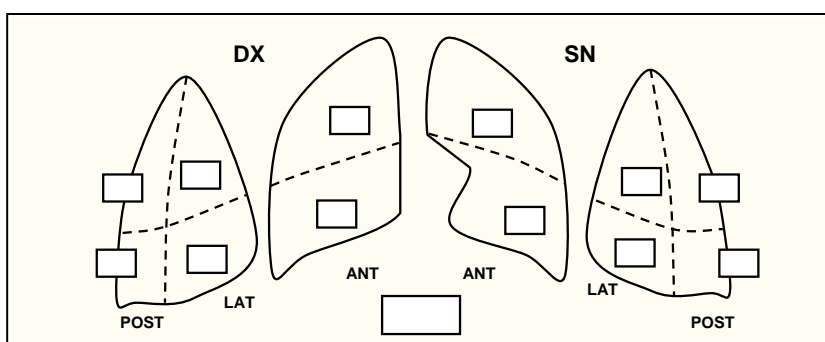
CAVITA' PLEURICA SN Normale
Versamento libero organizzato
lieve-moderato moderato-grave DIP _____ mm
Pneumotorace _____ LP _____

POLMONE DX Normale
Consolidamento/i _____
Sindrome interstiziale _____

POLMONE SN Normale
Consolidamento/i _____
Sindrome interstiziale _____

SCORE

- 0 – normale
- 1 – linee B \geq 3 per campo
- 2 – linee B confluenti (“white lung”)
- 3 – consolidamenti



NOTE

CUORE

VENTRICOLO SN Normale
Dilatato _____ mm
Ipertrofico setto _____ mm p.post. _____ mm
Dissinergico _____
Disfunzione sistolica FE _____ %
modesta moderata grave

VENTRICOLO DX Normale
Dilatato _____ mm
Ipertrofico parete _____ mm
Dissinergico _____
Disfunzione sistolica TAPSE _____ mm
modesta moderata grave

PERICARDIO Normale
Versamento modesto moderato grave
Tamponamento

VCI Normale
Collassata Dilatata _____ mm
Variazione respiratoria _____% PVC _____ mmHg

NOTE
