

Caso clinico


• Paz. F.G., maschio, 83 aa, giunge in PS alle ore 09.00 del 04/02/13 con mezzo proprio, per “Toracoalgia in diabetico, iperteso con IRC e BPCO”

PARAMETRI VITALI :

1. *P.A. : 140/80 mmHg*
2. *F.C.: 100 bpm ritmica*
3. *SpO2: 95% in aria ambiente*

Codice Giallo

Che codice triage daresti?



Caso clinico

Anamnesi :

- Diabete mellito in tp con metformina
- Iperensione in tp con sartanico, ticlopidina
- IRC (stadio non noto) in tp con furosemide 25 mg/die
- BPCO in tp inalatoria con associazione salmeterolo-fluticasone e tiotropio

Motivo dell'accesso:

Da 4 gg toracoalgia incostante, diffusa sull'emitorace sx, non irradiata. Negate tosse ed ipertermia.

Caso clinico

Esame obiettivo :

Non dispnea, lieve tachipnea.

Non edemi declivi.

Dolore toracico non evocabile con la digitopressione nè con gli atti respiratori.

Non dolente la digitopressione delle apofisi spinose del rach dorsale e Valleix negativi.

EOT: MV diffusamente ridotto con rantoli crepitanti inspiratori in campo medio-basale bilat.

EOC: toni cardiaci 2, parafonici.

EOA: ndp

Algoritmo diagnostico

DOLORE TORACICO

Intensita?
Durata?
Localizzazione?
Irradiazione?
Modifiche posturali/movimento/pressione
Influenza introduzione cibo/liquido
Reazione alla Nitroglicerina si

Dolore Somatico

Dolore Viscerale

CARDIACO

NON CARDIACO

Muscolo
Scheletro
Cute

Ischemico

Non ischemico

IMA SCA

Miocardite
Cardiomiopatie
Pericardite

Polmone
Aorta
Mediastino
App. diger.
Psicogeno

Caso clinico

Nome: _____
ID: _____
ID paziente: _____
Incidente: _____
Età: 83

020413801357

12 derivazioni 2

04 Feb 13

PR 0.176s

QT/QTc

Sesso: _____

Assi P-QRS-T

aVR

FC 183 bpm

09:17:21

QRS 0.140s

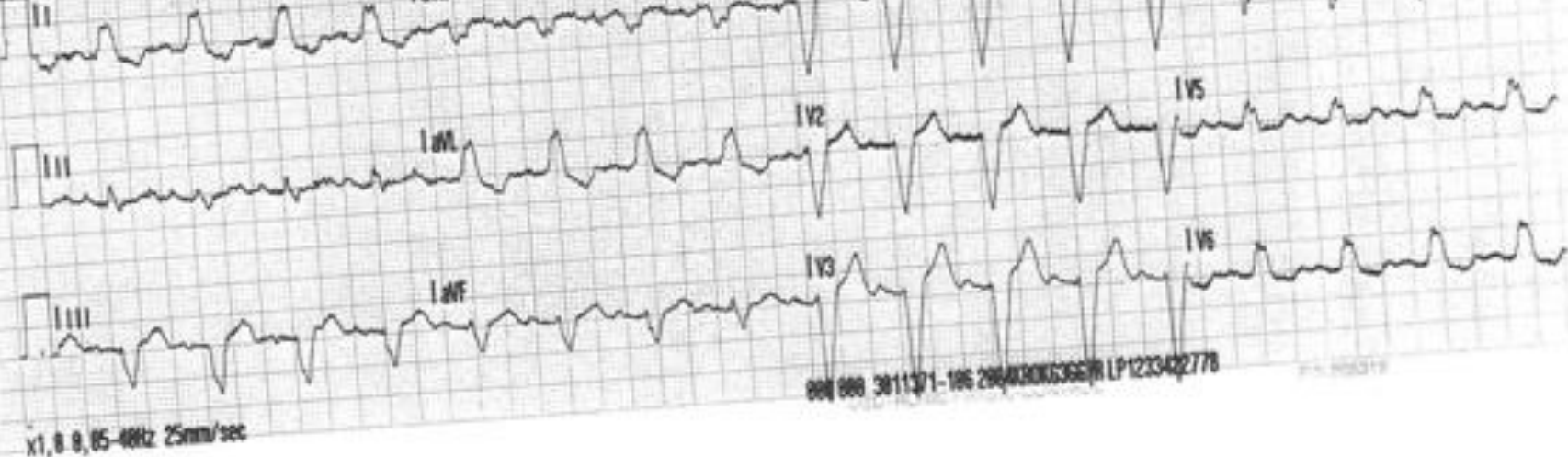Q.368s/Q.471s

38° - 28° 115°

• ECG ANORMALE **Non
confermato**

• TACHICARDIA SINUSALE

• BLOCCO DI BRANCA SINISTRA



000 000 3011371-106 2004030K636670 LP1233422778

Caso clinico

EGA in aa

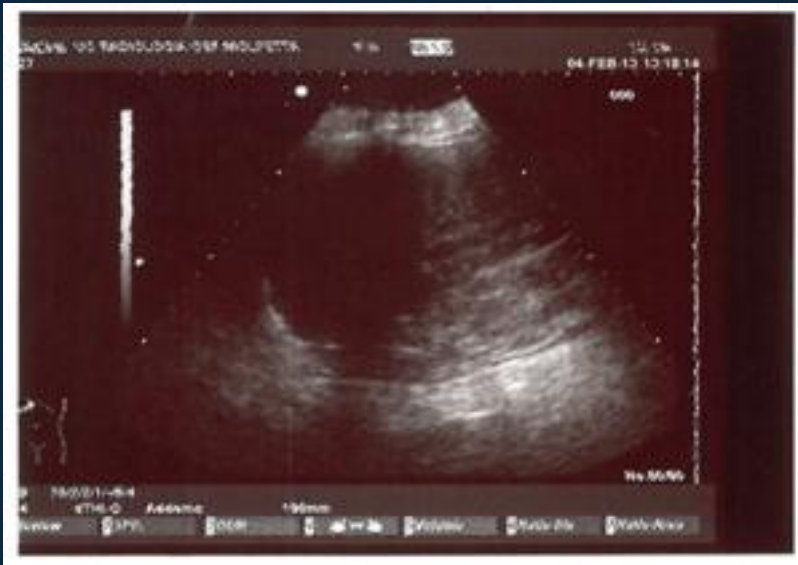pH	7.41
pCO ₂	30.3
pO ₂	67.4
HCO ₃ ⁻	20.3
BEB	-5.0
sO ₂	94%
pO ₂ /FiO ₂	321%

Esami di laboratorio

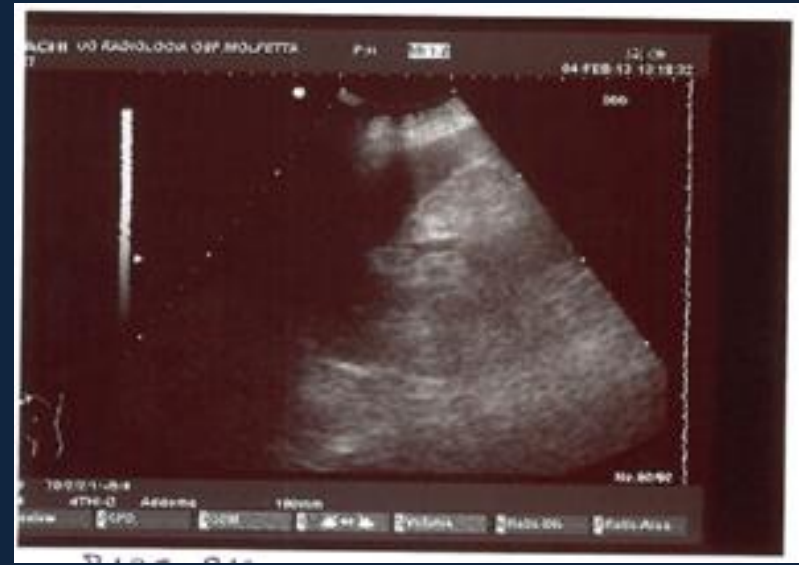glicemia	121 mg/dl ↑
azotemia	65 mg/dl ↑
creatinina	2.65 mg/dl ↑
Na	132 mEq/l ↓
K	4.1 mEq/l
CK-MB	1.59 ng/dl
LDH	158 U/l
TNI	0.005 ng/ml
WBC	8.08 x10 ³
RBC	3.27 x10 ⁶
HGB	9.5 g/dl
MCV	92.7
MCH	29.1
PLT	196 x10 ³
Neutr%	59.3
Lymph%	20.7

Caso clinico

ECOTORACE



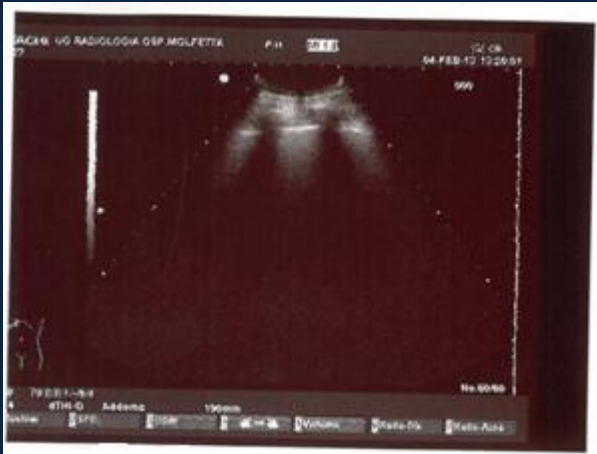Base dx



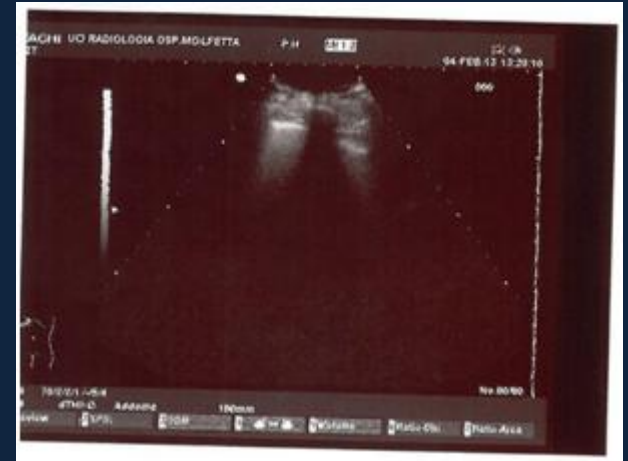Base sx

Caso clinico

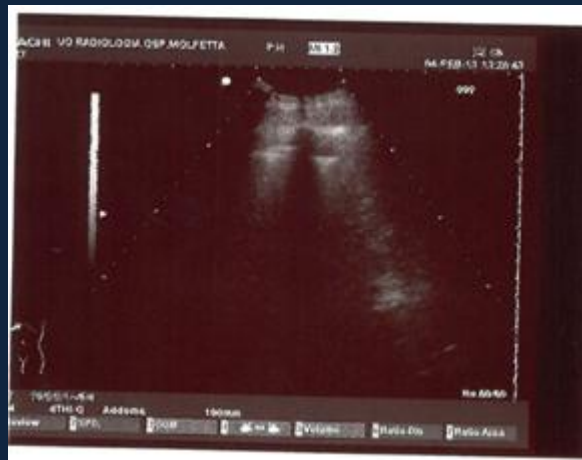ECOTORACE



Apice dx



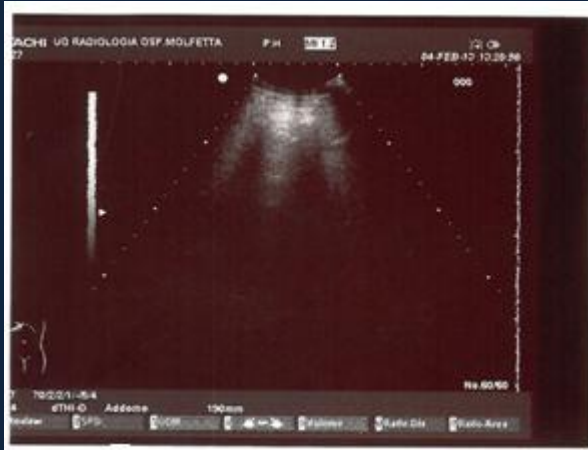
Medio dx



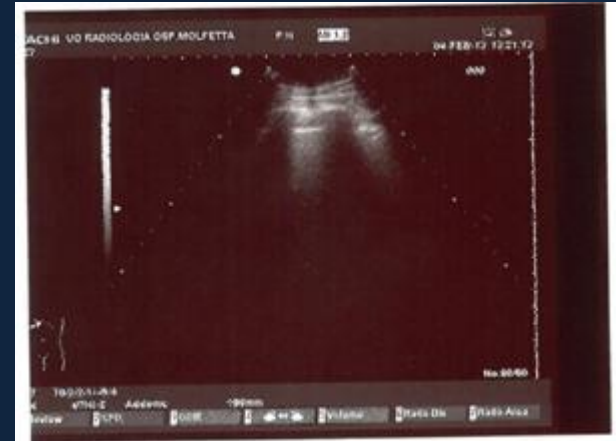Base dx

Caso clinico

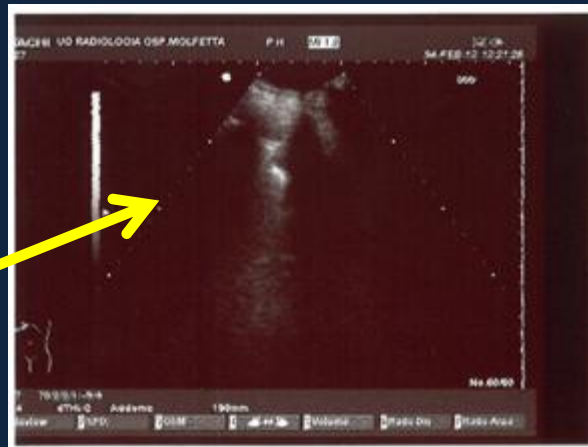ECOTORACE



Apice sx

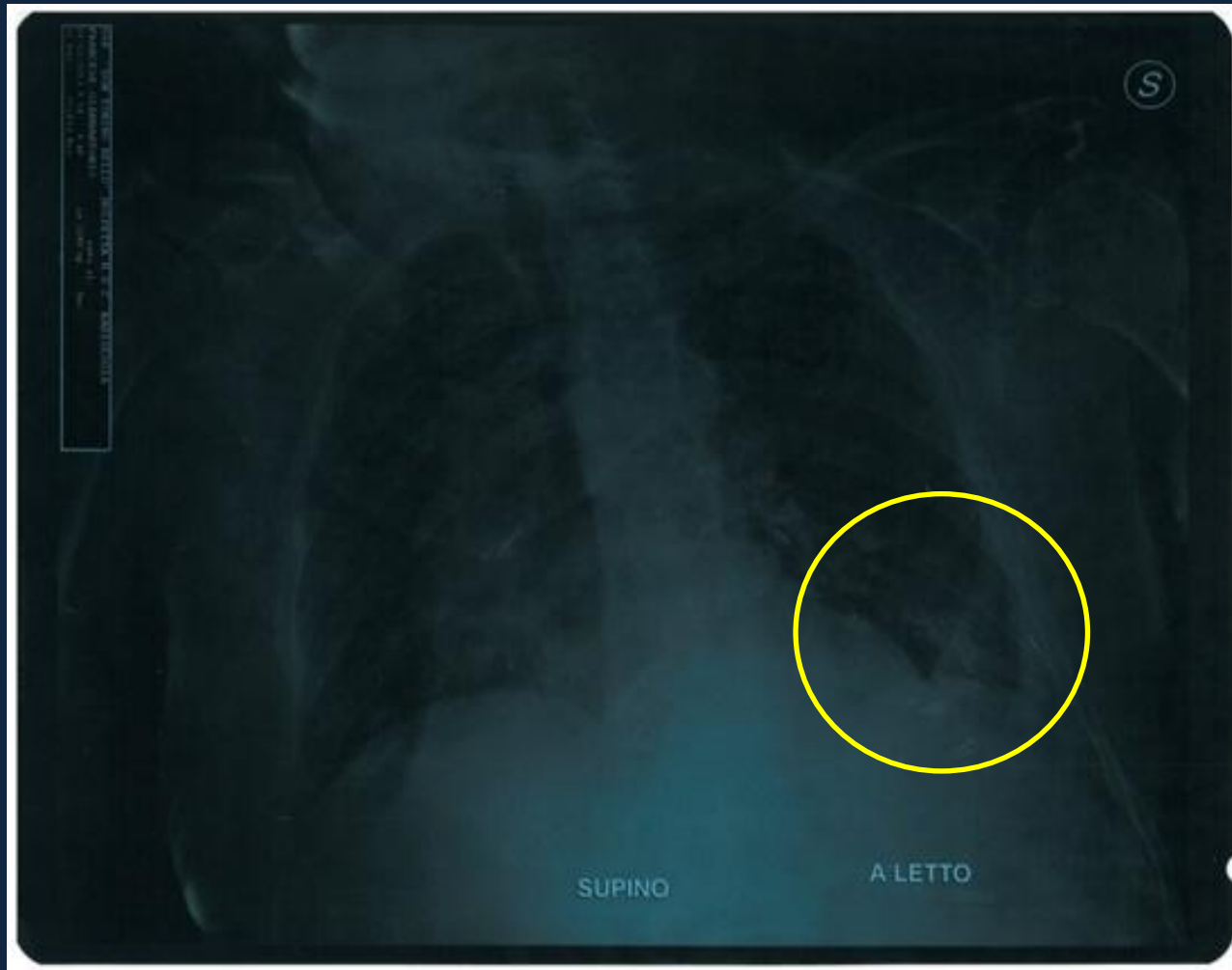

Medio sx



Base sx

Caso clinico



Caso clinico

Diagnosi :

FOCOLAIO BP BASALE SX

A PRESENTAZIONE “ATIPICA”

GRAZIE PER L'ATTENZIONE

