

**LE EMERGENZE CARDIO-CEREBRO-VASCOLARI:
DAL TERRITORIO ALLA RIPERFUSIONE**

RAVENNA 29 SETTEMBRE 2006

IL SOSPETTO CLINICO E IL PERCORSO

Dott. Chiara Pesci

Pronto Soccorso e Medicina d'urgenza

Ospedale Infermi Rimini

DOLORE ADDOMINALE

**5 – 10 % DI TUTTI GLI
ACCESSI IN PS**

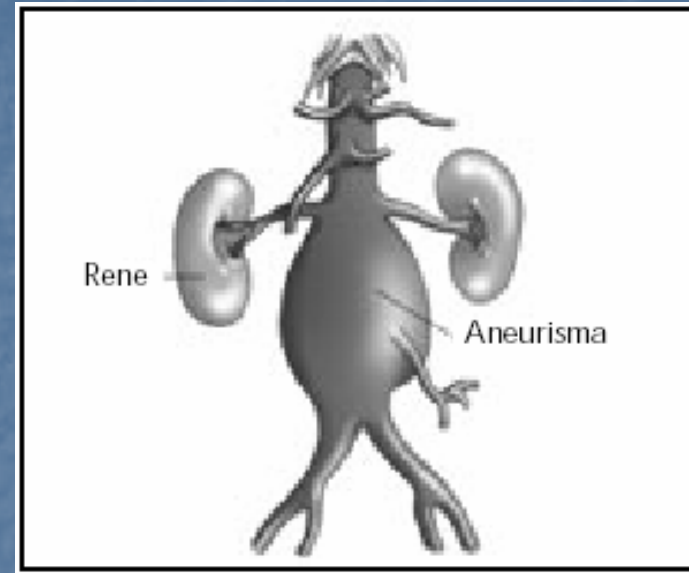
**25% DEGLI ACCESSI
PER DOLORE**

- **50 -60% PATOLOGIA NON RILEVANTE**
- **30% NESSUNA DIAGNOSI PRECISA**
- **20 -30% TERAPIA CHIRURGICA ELEZ/URG**
- **25% CAUSE EXTRA-ADDOMINALI**

**RICONOSCIMENTO PRECOCE IN URGENZA
ANEURISMA AORTA ADDOMINALE**

ANEURISMA AORTA ADDOMINALE - AAA

Dilatazione dell'aorta addominale che interessa tutta la parete del vaso, più frequentemente il tratto sottorenale (90%) e che ha un diametro uguale o maggiore di 3 cm



- Etiopatogenesi:
- congenita (sindrome di Marfan)
 - da patologia aterosclerotica
 - da patologia infettiva (lue, tbc, micotica)
 - post-traumatica

AAA. FATTORI DI RISCHIO

- SESSO
- ETA'
- RAZZA NERA
- ABITUDINE TABAGICA
- IPERTENSIONE ARTERIOSA
- IPERCOLESTEROLEMIA
- FAMILIARITA'

Sesso - Età

- Prevalenza AAA: 2 – 7.8% dei maschi > 65 anni
- 1,2% della mortalità globale nei maschi
- 0,6% della mortalità globale nelle femmine

Rarissimo nelle decadi giovanili

Riportato dai 50 anni in poi

PRESENTAZIONE AAA

DOLORE ADDOMINALE:


- SEDE
- TIPO
- INSORGENZA
- DURATA
- EVOLUZIONE

ALTRI QUADRI CLINICI:

- SINCOPE
- LOMBALGIA
- COLICA RENALE
- DOLORI ARTI INF
- MELENA

ANEURISMA AORTA ADDOMINALE

ASSENZA DI SINTOMI



ELEZIONE

In corso di screening
per altre patologie

Per rilevazione casuale
di massa pulsante

URGENZA

Embolia arti inferiori

Tvp per compressione della
vena iliaca

Rottura

ROTTURA INEVITABILE

DIAMETRO AORTA

ROTTURA INEVITABILE

PARETE AORTA

ROTTURA AAA

- CAVITA' PERITONEALE

(STABILI)

- MORTALITA' INT. CHIR. URGENZA 24 -> 37%
- MORTALITA' INT. CHIR. ELEZIONE 4 -> 6%

- IN DUODENO: FISTOLA AORTO-ENTERICA

- EMATEMESI – MELENA

- IN CAVA INFERIORE: FISTOLA AORTO-CAVALE

- GRAVE INSUFFICIENZA CARDIACA

RICONOSCIMENTO PRECOCE



Pronto Soccorso



PREVENZIONE DELLO SHOCK

Algoritmo AAA

SOSPETTO CLINICO DI AAA

**ECOGRAFIA
ADDOMINALE IN
SALA EMERGENZA**

NO AAA

**ALTRE
INDAGINI**

SI AAA

PAZIENTE STABILE

PAZIENTE INSTABILE

TAC

SALA OPERATORIA

Caso clinico:

Arriva in Pronto Soccorso un uomo di razza nera di 65 anni, che fuma 30 sigarette/die, che assume antiipertensivo e ha una lieve ipercolesterolemia. Vi chiede un antidolorifico per il mal di denti.

ANTIDOLORIFICO

ECOGRAFIA ADDOMINALE

SCREENING DI MASSA DELL'AAA

PALPAZIONE ADDOMINALE

ECOGRAFIA ADDOMINALE

DIPARTIMENTO DI EMERGENZA

?